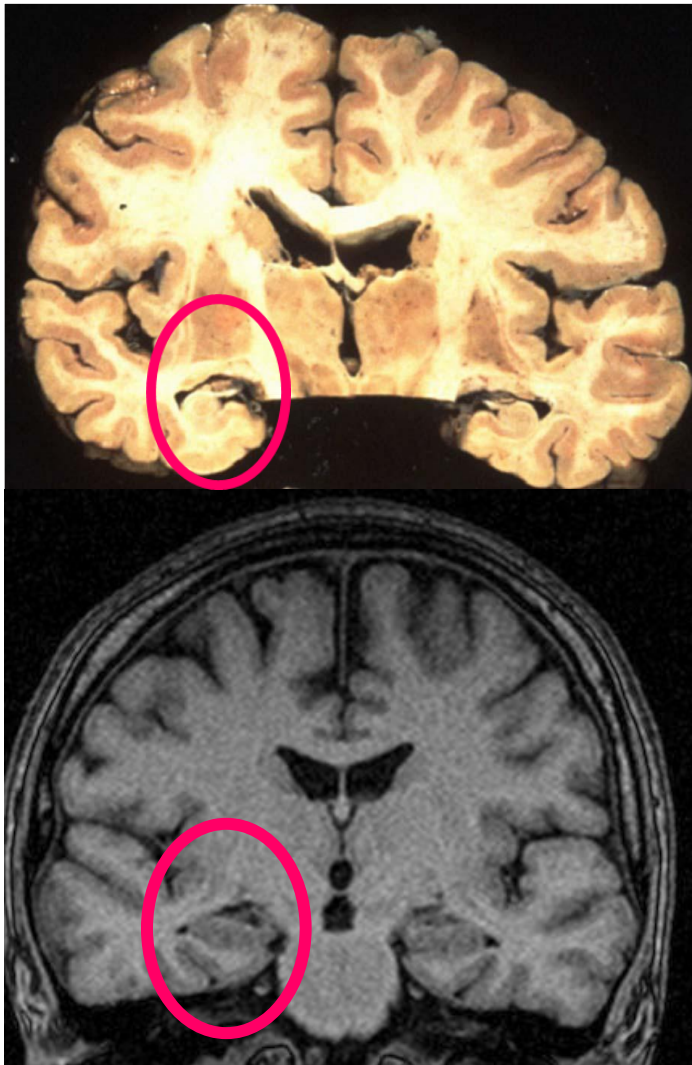


脳の脳萎縮とMRI画像

健常者



アルツハイマー病

