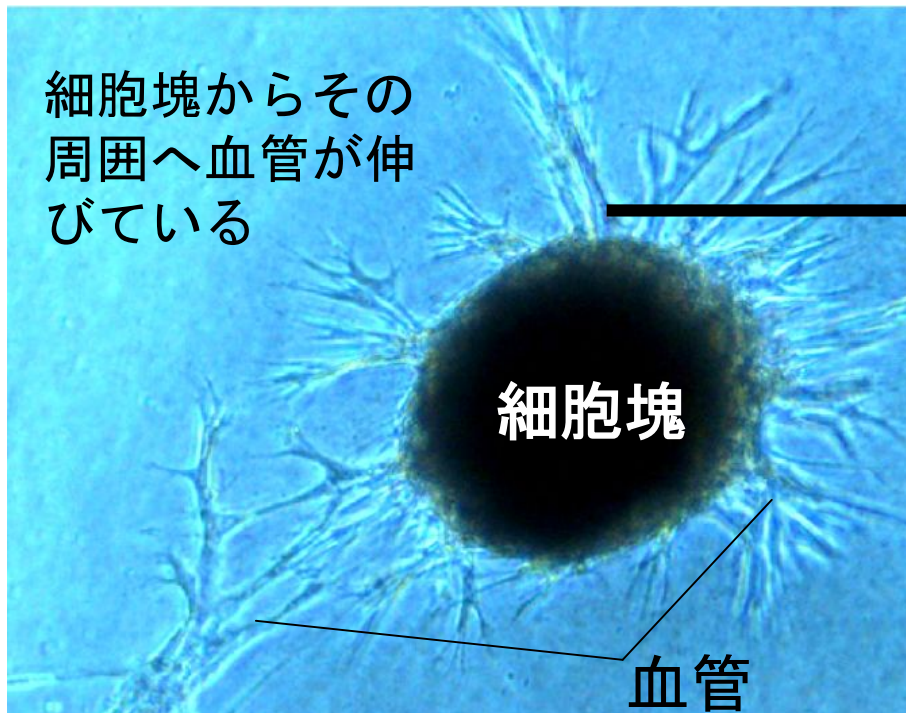




# お口の中のじん帯細胞が血管をつくる様子



血管を緑で光らせた  
後に拡大した



a-h各横断面の全てで、管状構造になっていることがわかる